Beitrag zur Lehre

von der

Interstitiellen Gravidität.

Inaugural-Dissertation

verfasst und der

Hohen Medizinischen Fakultät

der

Kgl. bayer. Julius-Maximilians-Universität Würzburg

zur

Erlangung der Doktorwürde

vorgelegt

von

Peter Dupont

aus

Reifenthal (Rheinpr.).

ACAD. LIBRARY BIBL.

Würzburg.

Buchdruckerei Franz Staudenraus

1907.

Gedruckt mit Genehmigung der medizinischen Fakultät
der Universität Würzburg.

Referent:
Herr Geh. Hofrat Prof. Dr. Hofmeier.

Dem Andenken

meiner teuren Eltern

gewidmet.


Digitized by the Internet Archive
in 2026

https://archive.org/details/IA41507204_0108

Ein weiter unten ausführlicher zu schildernder Fall von interstitieller Schwangerschaft, der an der hiesigen Universitäts-Frauenklinik zur Operation kam, gab mir Veranlassung, mich mit diesem Kapitel etwas eingehender zu beschäftigen.

Bekanntlich ist es durchaus keine grosse Seltenheit, dass das befruchtete Ei sich nicht in der Uterushöhle selbst einnistet, sondern ausserhalb derselben. Wir sprechen in diesem Fall von Graviditas extrauterina. Je nachdem nun die Einbettung wieder im interstitiellen Teil der Tube, also in deren Verlauf durch die Uteruswandung, erfolgt, unterscheidet man eine Graviditas interstitialis sive tubouterina von der Graviditas tubaria sive isthmica, bei der die Entwicklung des Eies sich im mittleren Teil der Tube vollzieht, und eine Graviditas ampullaris, wo dasselbe sich auf der Ampulle entwickelt. Primäre Abdominalschwangerschaft ist noch nicht beobachtet und nach neueren Forschungen als nicht vorkommend anzusehen.

Namentlich seitdem in neuerer Zeit die chirurgische Behandlung der Frauenkrankheiten mit Recht immer mehr Anerkennung fand, wurde die Literatur über ektopische Schwangerschaft ausserordentlich be-

reichert. Begreiflicherweise sind es jedoch nur relativ wenige Fälle, welche über interstitielle Gravidität mitgeteilt sind. Die überaus grosse Seltenheit dieser Form von Extrauteringravidität wird schon durch die reine anatomische Betrachtung zur Genüge erklärt, da das Ei gerade in dem kurzen Teil der Tube seine Einbettung erfahren muss, welcher durch die Uteruswandung verläuft. Die Länge der interstitiell verlaufenden Tubenstrecke zu der frei verlaufenden verhalten sich etwa wie 1 : 10. Wenn wir hier von interstitieller Gravidität reden, so soll diese Bezeichnung im allgemeinen gelten und die von einzelnen Autoren (Deceimeris, Hennig) gemachten Unterabteilungen, welche sich zum grossen Teil mehr auf theoretische Spekulationen stützen, als dass sie einen praktischen Wert hätten, sollen nicht berücksichtigt sein.

Die Zahl der Fälle, welche über interstitielle Gravidität mitgeteilt sind, ist sicherlich eine viel zu hohe; denn wie Werth nachgewiesen hat, handelt es sich in einer Reihe derselben um Schwangerschaften in einem rudimentären Nebenhorn und um ampulläre Formen, die ins Ligamentum latum rupturiert waren. Nach der Statistik von Werth sind jedoch immerhin reichlich 40 Fälle von interstitieller Gravidität mitgeteilt, die auch einer strengeren Kritik standhalten.

Die erste klare Schilderung eines Falles von interstitieller Gravidität stammt vom Franzosen Dionis aus dem Jahre 1718. Weitere mit grosser Wahrscheinlichkeit richtig aufgefasste Fälle wurden dann von Schmitt 1801, von Breschet 1826, Mondini 1840 berichtet. Im Jahre 1859 stellte Hecker 26 Fälle von interstitieller Gravidität zusammen. J. Baart de la Faille jedoch behauptet 1868, dass es nur 16 Fälle gäbe, die nicht angezweifelt werden könnten. Wie

sehr sich die Statistiken widersprechen, geht daraus hervor, dass Simon 1885 nur 9 Fälle gelten lässt. Martin hat in dem reichen Material von 77 operierten Tubenschwangerschaften nur eine interstitielle gefunden; Werth hat sie bei 120 Operationen wegen ektopischer Schwangerschaft nicht einmal gesehen. Lawson-Tait schätzt das Verhältnis der interstitiellen Gravidität zu andern Formen der Extrauterinschwangerschaft wie 1 : 100. Bei dieser enormen Seltenheit des Vorkommens ist es begreiflich, dass die Lehre über interstitielle Gravidität noch zahlreiche Lücken aufweist. Die heutige Lehre über diese seltene Art der Extrauterin-Schwangerschaft soll im folgenden kurz besprochen werden.

Die Ätiologie ist im allgemeinen wohl dieselbe, wie bei Tubenschwangerschaft: anstatt das vom Ovarium ausgestossene Ei normaler Weise durch Flimmerbewegung des Tubenepithels, die wohl auch durch Kontraktion der Ringfaserschicht der Tube unterstützt wird, in den Uterus gelangt, erfährt dasselbe unter gewissen Bedingungen bereits seine Einbettung vor seinem Eintrittt in das Cavum uteri. Es liegt nahe, dabei zunächst an pathologische Veränderungen in der Tubenwand zu denken. Als solche kämen hauptsächlich in Betracht Katarrh mit Verlust der Cilien, wodurch die Weiterbeförderung des Eies verhindert würde; tatsächlich hat man in verhältnismässig vielen Fällen entzündliche Erscheinungen der Tube, namentlich solche gonnorrhoischer Natur, angetroffen. Sodann kämen Polypen im Lumen der Tube sowie Divertikel der Wandung ätiologisch in Betracht. Rein theoretisch sind diese, wie noch viele andere Umstände wohl alle denkbar, doch ist der Nachweis im einzelnen Falle sehr schwierig. Speziell für das

Zustandekommen der interstitiellen Gravidität von Wichtigkeit wurde sodann von manchen Autoren (Baudeloque, Koeberlé, Hennig) das gelegentliche Vorkommen eines Ganges, der sich von der Tube aus in die Uteruswand verzweigt, angegeben, der dem Gartner'schen Kanal entspreche. Diese Auffassung ist jedoch wahrscheinlich nicht zutreffend, da dieser bei manchen Säugetieren vorkommende Kanal niemals mit der Tube kommuniziert. Es erscheint ferner von Wichtigkeit, welche Stellung wir einnehmen bezüglich des Ortes der Befruchtung des menschlichen Eies; es gibt nämlich Autoren, welche behaupten, dass das Ei sich an der Stelle seiner Befruchtung einbette. Loewenthal, Martin, Dührssen vertreten den Standpunkt, dass beim Menschen die Befruchtung des Eies erst im Uterus selbst erfolge und dass nur unter gewissen abnormen Bedingungen Spermatozoen in die Tube gelangen. Die Mehrzahl der Forscher neigt jedoch zu der Ansicht, dass auch beim Menschen analog den Vorgängen wie sie bei verschiedenen Säugetierarten mit Sicherheit nachgewiesen sind, die Befruchtung ausserhalb des Cavum uteri stattfindet, oder wenigstens normalerweise stattfinden kann. Auf Grund des negativen Befundes, der sich bei vielen Fällen von ektopischer Schwangerschaft in Bezug auf Veränderungen der Tube ergab, glaubt Martin schliessen zu dürfen, dass der Zustand des Eies ätiologisch eine wichtige Rolle spiele bei der extrauterinen Einbettung des Eies.

Von manchen Autoren wird angegeben, dass linksseitige Extrauterinschwangerschaften häufiger seien als solche der rechten Seite. Unser Fall würde dieser Ansicht allerdings entsprechen. Nach den bisher aufgestellten Statistiken, welche vollkommen kontroverse

Resultate ergaben, muss dies jedoch sehr zweifelhaft erscheinen. Eine Erklärung dafür wäre jedenfalls schwer zu finden.

Was den grob anatomischen Befund bei interstitieller Gravidität angeht, so ist derselbe in fast allen beschriebenen Fällen ziemlich übereinstimmend. Es entwickelt sich zunächst eine halbkugelig geformte Auftreibung der entsprechenden Tubenecke. Mit dem Wachstum des Eies kommt es zu hochgradiger Umformung des Uterus. Die Uterushöhle wird mehr und mehr nach der entgegengesetzten Seite gedrängt. Die Vergrösserung des Fruchtsackes erfolgt in den meisten Fällen nach aussen, indem er sich zwischen die Blätter des Ligamentum latum schiebt. Solche Fälle sind von Martin und Leopold beschrieben. Doch ist es auch möglich, dass die Tubenmündung sich allmählich erweitert und das Ei in die Uterushöhle schlüpft. Andrerseits ist es denkbar, dass ein im äussersten lateralen Abschnitt des interstitiellen Tubenverlaufs sich einnistendes Ei beim weiteren Wachstum entsprechend dem locus minoris resistentiae passiv in die Tube gelangt.

Interessanterweise macht der übrige Körper im Verlauf der Eientwickelung ausserhalb des Uterus dieselben Veränderungen durch wie bei normaler Schwangerschaft — Pigmentation, Colostumbildung — namentlich aber findet auch in der Uterushöhle eine Umwandlung des Endometriums in eine Decidua statt.

Im histologischen Aufbau zeigen die einzelnen Arten der ektopischen Schwangerschaft grosse Ähnlichkeit. Im wesentlichen treten analoge Veränderungen der umgebenden Schleimhaut auf, wie bei physiologischer Einbettung des Eies. Über den feineren histologischen Bau der Fruchtsackwand bei inter-

stitieller Gravidität ist noch wenig bekannt. Die beiden Resultate der histologischen Untersuchungen von Ulesco-Stroganowa, einer russischen Ärztin, sowie Raschkes weichen erheblich von einander ab. Stroganowa konnte in ihrem Fall keine Zellen von ausgesprochen decidualem Charakter nachweisen. Raschkes dagegen fand im Fruchtsack ein mächtiges deciduales Lager, in welches Chorionzotten sich einsenkten. Nach diesen kontroversen Befunden erscheint ein weiteres sorgfältiges Studium dieser Verhältnisse unerlässlich. Werth hält die Untersuchungen der Stroganowa für zuverlässiger und hält es nicht für ausgeschlossen, dass es sich in Raschkes Fall um eine Nebenhornschwangerschaft gehandelt hat. Poppel legt auf die Abwesenheit von Decidua ganz besonderen Nachdruck und hält diese für ein wichtiges Unterscheidungsmerkmal gegenüber Schwangerschaft in einem halbseitigen Uterusrudiment. Der Mangel einer Decidua wurde schon von Braxton Hicks 1860, Herr und Birnbaum 1867, Fitz 1875, Leopold 1878 erwähnt. Veit hebt hervor, dass bei keiner Art der Extrauteringravidität eine mit der Decidua uterina vergleichbare zusammenhängende Membran ausserhalb des Uterus gebildet wird, nicht einmal auf der Stelle der Schleimhaut, auf der die Einbettung erfolgte. Dass eine Art decidualer Veränderung des subepithelialen Bindegewebes eintreten kann, gibt Veit zu. Aber diese Decidua tubaria ist kein zusammenhängendes Gebilde. Übrigens kommen nicht nur zwischen verschiedenen Fällen, sondern auch zwischen verschiedenen Stellen desselben Falles graduelle Unterschiede vor, vom einfachen Ödem bis zur Entwickelung deciduaartiger Zellen. Die Entwickelung einer Decidua tubaria für eine regelmässige

Bildung anzusehen, wie dies Webster tut, dürfte jedenfalls nicht zutreffend sein. Die Ursache einer nur geringen decidualen Reaktion oder auch das vollständige Fehlen einer solchen in der Tube wird in dem Dickenunterschiede der tubaren und uterinen Schleimhaut gesehen.

Der Verlauf der interstitiellen Gravidität ist der, dass nur ausserordentlich selten das normale Ende der Schwangerschaft erreicht wird. Fast stets wird dieselbe durch Ruptur des Fruchtsackes unterbrochen. Dass ausnahmsweise die Schwangerschaft bis weit über das normale Ende hinaus bestehen kann, geht hervor aus einem Fall, den Bandl in Billroths Handbuch der Frauenkrankheiten erwähnt, in welchem die Schwangerschaft 16 Monate dauerte und wo die reife Frucht, die schon einige Zeit abgestorben war, durch Laparotomie entfernt wurde. Ein ähnlicher Fall ist von Rokitansky beschrieben. Erwähnt sei noch die früher irrtümlich bestehende Ansicht, dass mit dem Tode der Frucht die Gefahr der Ruptur wegfalle. Im Verlauf der interstitiellen Gravidität kann der Foetus ebenso wie bei den anderen Formen der ektopischen Schwangerschaft, folgende Veränderungen eingehen: er kann frühzeitig absterben oder resorbiert oder durch Einlagerung von Kalksalzen zum Lithopaedion werden, oder er kann vereitern und dann Peritonitis erzeugen, oder er kann in die Bauchhöhle, in den Dünndarm oder, was wohl häufiger geschieht, nach dem Rectum perforieren.

Was nun die Zeit angeht, in welcher die Ruptur erfolgt, so ist es begreiflich, dass bei interstitieller Gravidität entsprechend der festeren Muskelwand dieselbe in den meisten Fällen später eintritt wie bei Tuberschwangerschaft. Wenn man die Statistiken über

den Eintritt der Ruptur bei interstitieller Gravidität (Hennig, Parry, Werth) mit denen bei Tubargravididät miteinander vergleicht, so erkennt man, dass die Ruptur zwar bei beiden Formen der ektopischen Schwangerschaft hauptsächlich vor dem fünften Monat erfolgt, dass aber in den ersten Wochen die Zahl der Tubenrupturen eine viel grössere ist. Die Berichte über ausgetragene interstitielle Schwangerschaften sind mindestens als äusserst zweifelhaft anzusehen, zum Teil sogar als sicher nicht interstitiell auszuschalten. Nur ausserordentlich selten konnte bisher das Leben der Frucht erhalten werden. Rooswinkel teilt einen interessanten Fall mit, der bis zum 9. Monat gelangte, wo durch Operation eine lebende Frucht gewonnen wurde. Dabei war allerdings der Fruchtsack schon im 4. Monat der Schwangerschaft geborsten und die Frucht in die Bauchhöhle übergetreten. Es ist dies übrigens der einzig mitgeteilte Fall einer aus interstitieller Gravidität entstandenen Abdominalschwangerschaft.

Entsprechend dem späteren Eintritt der Ruptur bei interstitieller Gravidität ist auch die Gefahr für die Mutter eine wesentlich grössere wie bei Tubenruptur, da dieselbe in einem Entwicklungsstadium erfolgt, in dem die Blutgefässe der Placentarstelle schon eine beträchtliche Stärke erreicht haben und es somit zu einer profusen Blutung kommen muss. Es kann innerhalb einiger Minuten schon zum Verblutungstode kommen. In den von Hecker angeführten 26 Fällen erfolgte der Tod sofort in 3 Fällen;

in 4 Fällen innerhalb 6—10 Stunden
„ 4 „ „ 14—18 „
„ 5 „ „ 22 - 26 „
„ 1 Fall nach 10 Tagen
„ 1 „ „ 25 „

Der tötliche Ausgang in allen 26 Fällen ist dadurch erklärlich, dass man es in jener Zeit noch nicht wagte, eine stark ausgeblutete Frau zu operieren.

Früher nahm man an, dass die Ruptur durch rein mechanische Ursachen, wie Wachstum, Drucksteigerung, zustande komme. Diese Momente kommen allerdings auch in Betracht, spielen aber jedenfalls eine untergeordnete Rolle; wie durch neuere Arbeiten, und wie wir an unserem später eingehend geschilderten Fall auch sehen werden, nachgewiesen ist, führt in erster Linie der destruktive Einfluss der fötalen Elemente auf den mütterlichen Organismus zur Verdünnung der Wandung und schliesslich zur Ruptur. Bis zu welcher Verdünnung es kommen kann, geht aus einem Fall hervor, den Webster beobachtete, in welchem der dünnste Teil der Wand nur 0,8 mm dick gefunden wurde und nur noch eine Spur Muskulatur enthielt. Neben den genannten Momenten spielt wohl auch Blutung in die Gewebe, ausserdem Blutstauung, sowie Kontraktionen der Wandung eine wenn auch nicht so wichtige Rolle.

Bezüglich der Therapie der Extrauteringravidität gibt Werth an: Jede Extrauteringravidität ist wie ein maligner Tumor zu behandeln, d. h. sie muss durch Operation entfernt werden. Es hat sich gezeigt, dass die übertriebene Ängstlichkeit vor derselben unbegründet ist. Die Bestimmung, wann man nach eingetretener Ruptur noch etwas zu erwarten hat, wann nicht mehr, ist nicht immer leicht. Veit stellt die These auf: „Bei Rupturen soll man sofort operieren, wenn das Leben bedroht ist, bei leidlichem Allgemeinbefinden aber abwarten.“

Im Anschluss soll nun ein Fall von interstitieller Gravidität eingehender geschildert werden. Derselbe kam an der kgl. Universitätsfrauenklinik zu Würzburg im April 1906 zur Beobachtung. Die von Herrn Geheimrat Professor Dr. Hofmeier glücklich ausgeführte Operation ist ein Beweis dafür, dass auch bei recht hochgradiger Anämie dieselbe noch von Erfolg gekrönt sein kann.

Die Krankengeschichte ist folgende:

G. H., 35 Jahre alt, verh.

Aufgenommen: 21. IV. 06.

Anamnese: Patientin stammt von gesunden Eltern, will niemals krank gewesen sein. Seit zehn Jahren verheiratet. Drei normale Geburten. Letzte vor zwei Jahren. Kein Abort. Normaler Verlauf des Wochenbetts. Erste Menses mit 19 Jahren, regelmässig, alle vier Wochen, bis acht Tage dauernd, starker Blutverlust, aber keine Schmerzen. Letzte Periode anfangs Februar, zur rechten Zeit, so stark wie immer, sechs Tage dauernd, ohne Schmerzen. Im März keine Periode. Vom 1.—5. April Blutung; von ihr als Periode angesehen. Es entleerte sich dunkles dickflüssiges Blut. Schmerzen bestanden nicht. Nach achttägiger Pause trat wieder 3—4 Tage starke Blutung ein, verbunden mit wenig Leibschmerzen, namentlich links. Am 30. IV. nachmittags vier Uhr plötzlich, ohne vorherige körperliche Anstrengung, Schwindelanfall, Ohnmacht, heftige Schmerzen in der linken Unterleibsgegend, Übelkeit, wiederholtes Erbrechen. Blutung nach aussen bestand nicht. Ein hinzugezogener Arzt fand die Frau in einem sehr desolaten Zustande. Mach Injektion von Morphium liessen die Schmerzen etwas nach. Am 21. IV. Aufnahme in die Frauenklinik.

Status:

Hochgradig anämische Frau in mittlerem Ernährungszustand. Äussere Haut, sowie Schleimhäute, auffallend blass. Puls klein, bisweilen kaum zu fühlen, leicht unregelmässig, aussetzend. Unterleib mässig aufgetrieben, stark empfindlich. Brustorgane ohne Besonderheiten. Untersuchungsbefund per vaginam: Portio vaginalis an normaler Stelle. Kombinierte Untersuchung bei der Spannung und Empfindlichkeit der Bauchdecken unmöglich. Über dem linken Scheidengewölbe unbestimmtes Resistenzgefühl. Schmerzen links ausgesprochener als rechts. Aus beiden Mammae entleert sich auf Druck Colostrum. In den abhängigen Partieen des Leibes ist der Perkussions-Schall gedämpft.

Diagnose: Uterusruptur, bedingt durch Extrauteringravidität.

Operation am 21. IV. 06.

Beginn der Operation unter Medullarnarkose. Wegen der starken Empfindlichkeit und des andauernd starken Bauchdruckes muss jedoch nach Eröffnung der Bauchhöhle Äthernarkose zu Hülfe genommen werden. Nach entsprechender Desinfektion der Bauchdecken handbreiter Schnitt in der Linea alba. Nach Eröffnung der Bauchhöhle quillt sofort dunkles flüssiges Blut hervor. Die ganze Bauchhöhle zeigt sich angefüllt mit zum Teil flüssigem, zum Teil geronnenem Blut. Der Zugang zum kleinen Becken ist zunächst vollständig unmöglich, da das sehr stark verdickte Netz die ganzen Eingeweide überdeckt und im kleinen Becken so fest verwachsen ist, dass es mit ziemlicher Kraft zum Teil gelöst, zum Teil abgebunden werden muss. Die Organe des kleinen Beckens sind zunächst derartig durch derbe Blutgerinsel miteinander verklebt, dass es nur mühsam gelingt, dieselben zu isolieren

und den ziemlich grossen und weichen Uterus in der Tiefe des Beckens zu erkennen. An seiner linken Kante setzt sich unmittelbar eine gut orangegrosse äusserst weiche Geschwulst an, die breit mit der Substanz des Uterus verbunden ist und aus der linken Kante des Fundus hervorgegangen sich erweist, indem die linke Tube und das linke Ovarium erst unterhalb der Geschwulst abgehen. Nach Vorziehen des Uterus mit einem Muzeux wird die ganze Geschwulst herausgeschnitten, wobei die linke Ecke des Uterus eröffnet zu sein scheint. Die blutende Fläche wird schrittweise mit Catgut umstochen. Auch die linke stark entzündete und verdickte Tube und das linke Ovarium werden excidiert. Die ganze Fläche wird mit feinem Catgut übernäht. Mit Rücksicht auf die eventuelle Gefahr einer späteren Conception wird auch die rechte Tube an der Kante des Uterus herausgeschnitten, die Stelle gleichfalls mit Catgut übernäht. Möglichst sorgfältige Reinigung der Bauchhöhle. Entfernung einiger stark verdickter und dem kleinen Becken adhärenter Netzlappen. Schluss der Bauchwunde durch 3 Drähte und 4fache Catgutetagennaht. Oberste Naht subkutan mit Seide. Glutolcollodium-Verband. Dauer der Narkose drei Stunden, der Operation $2^1/_2$ Stunden.

22. IV. Bettruhe, Eisblase, Stuhlregelung. Temperatur 38,2, Puls 120.

23. IV. Vormittags heftige Leibschmerzen, besonders empfindlich. Nach Priessnitz hören die Schmerzen auf. Abendtemperatur 39,1; Puls 128. Um 11 Uhr 30 Minuten nachts sehr heftiger Schmerzanfall. Morphium 0,01 subkutan.

24. IV. Im Laufe des Tages zahlreiche, sehr übelriechende Stuhlentleerungen, dünn mit lehmfarbenen Brocken.

Temp. 38,5; Puls 116.

25. IV. Einmal Erbrechen.

Temp. 38,2; Puls 130.

26. IV. Um acht Uhr morgens und ebenso gegen fünf Uhr nachmittags heftiger Schmerzanfall. Mässig Blutentleerung aus der Scheide. Einmal Erbrechen.

Temp. 38,0; Puls 112.

27. IV. Gegen zwei Uhr nachmittags heftiger Schmerzanfall. Puls unregelmässig, 130. Morphium 0.01 subkutan.

Opiumsuppositonium.

28. IV. Untersuchung in Narkose: Links vom Uterus hoch oben ein faustgrosser, nach oben unscharf abgrenzbarer, teichig weicher Tumor, ebenso unbestimmte Resistenz im Douglas. Temp. 38,5; Puls 130, regelmässig aber klein. Dreimal täglich Pulv. digit 0.1 bis 3. V. einschliesslich.

Während der nächsten Tage nachmittags heftige Kopfschmerzen. Pyramidon 0.5.

7. V. Wunde per priman geheilt. Fäden werden entfernt.

17. V. Im Douglas unbestimmte Resistenz, wenig empfindlich. Temperatur abends noch meistens über 38.0.

22. V. Im unteren Wundwinkel öffnet sich spontan ein wallnussgrosser Abscess; es entleert sich reichlich gelber, dickflüssiger Eiter. Verband mit essigsaurer Tonerde.

24. V. Nur geringe Sekretion.

27. V. Keine Sekretion mehr. Wundhöhle in guter Granulation.

28. V. Ausser Bett.

2. VI. Entlassung.

Links in der Gegend der primären Geschwulst, wenig empfindliche, kleinfaustgrosse Geschwulst von

derber Konsistenz. Kombinierte Untersuchung durch die Spannung der Bauchdecken sehr erschwert. Die Höhle im unteren Mundwinkel in guter Granulation.

6 Wochen nach der Entlassung: Befinden ziemlich gut. Die Frau kann die leichten Hausarbeiten wieder verrichten.

Das durch die Operation gewonnene Präparat bietet makroskopisch folgenden Befund: (cf Zeichnung)

Das Präparat besteht aus zwei Teilen: erstens dem Ovarium und der Tube, vom freien ampullären Ende bis zur Einmündung der pars isthmica in den Uterus. Irgendwelche nennenswerte Besonderheiten lassen sich hier nicht nachweisen. Es besteht allerdings eine mässige Perisalpingitis und Perioophoritis accessiva. Die Tube ist völlig durchgängig. Im Ovarium finden sich mehrere Follikel, aber kein Corpus luteum. Der andere Teil des Präparates stellt die orangegrosse, der linken Uteruskante ansitzende Geschwulst dar. An ihrer Rückseite ist diese mit einem grösseren Abschnitt des resecierten Netzes verlötet. Die Aussenwand der

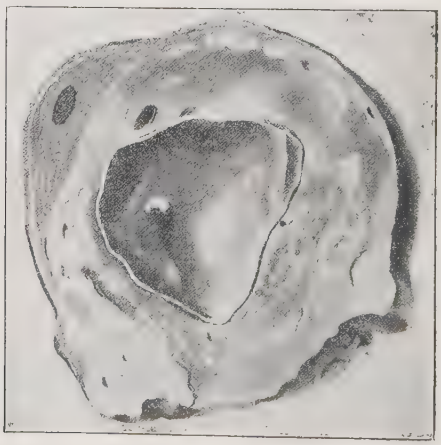

Geschwulst ist überall mit peritonistischen Adhäsionen bedeckt. Auf dem Durchschnitt zeigt sich inmitten der Geschwulst die Eihöhle, deren Innenfläche ein kleiner vier mm grosser Embryo aufsitzt. Die Geschwulst weist einen durchschnittlichen Durchmesser von 5 cm auf; davon kommen $1^1/_2$ cm auf die Wanddicke und 2 cm auf die Eihöhle. Über die Einzelheiten der Wandstruktur wird näheres bei der Beschreibung des mikroskopisch untersuchten Stückes mitgeteilt werden.

Zur histologischen Untersuchung wird aus der Mitte des orangegrossen Tumors eine 2 cm breite Scheibe herausgeschnitten, deren einer Rand dem lateralen freien Pol des Tumors entspricht, während der andere durch die Abtragungsstelle am Uterus geht. Die Mitte des excidierten Stückes stellt ein fast rundes Loch dar, von einem Durchmesser von 2 cm, während die darum sich befindliche Wand durchschnittlich $1^1/_2$ cm breit ist. Das Loch stellt die Eihöhle dar, in der der kleine verkrümmte Foetus in dem uteruswärts gelegenen Abschnitt des Tumors sich findet. Der betreffende Teil wurde in Celloidin sorgfältig gehärtet und in einen peripher und uterinwärts gelegenen Abschnitt halbiert. Die Schnitte wurden mit Haematoxylin-Eosin gefärbt. Schon bei der makroskopischen Betrachtung fällt uns die starke Blutung, besonders in die peripher vom Uterus gelegenen Abschnitte auf. Normales Muskelgewebe scheint nur an der Abtragungsstelle zu sein. Im mikroskopischen Bilde betrachten wir zunächst den lateralwärts gelegenen Abschnitt des Präparates. Die nach dem Hohlraum zu gekehrte Seite ist innen mit einem feinen, sehr gut erhaltenen amniotischen Epithel ausgekleidet. An dasselbe stösst, durch schmales Bindegewebe

getrennt, das Chorion, welches an seiner dem Amnion abgekehrten Seite leicht geschlängelt erscheint, hie und da mit Zellen besetzt ist, die sich nur durch ihre chromatinreichen grossen Kerne etwas abheben. Das Ausstrahlen von Zottenbäumen lässt sich nirgends feststellen, sodass das Chorion zunächst als Chorion laeve imponiert. Das anstossende Gewebe bildet zunächst rote Blutkörperchen, mit Fibrinstreifen durchzogen. Inmitten dieser breiten Blutanhäufungen sind massenhafte Zotten mit gut erhaltenem Stroma und ektodermalem Überzug wahrnehmbar (Langhans'sche Zellen plus Syncytium). Im wesentlichen liegen diese Zotten in Haufen zusammen, bisweilen aber findet man namentlich kleine Zotten isoliert in den Anormassen. Im peripheren Teil treten nun die Zotten in Verbindung mit dem Uterusparenchym der Muskularis. Von einer Decidua im eigentlichen Sinne ist nirgends etwas wahrnehmbar. Der an die Zotten grenzende Teil der Uterusmuskulatur stellt keine scharfe Linie dar. Die Zotten wühlen sich zwischen einzelne breite Muskelbündel verschieden tief ein, zum Teil scheinen es präformierte Räume (Venen) zu sein, in die sie hineingelangen, zum Teil dringen sie direkt in die Muskularis ein. Auf diese Weise ist der muskulöse Saum im Innern vielbuchtig, zackig. Mehrfach kann man ein Hineinwuchern einzelner syncytialer Elemente, gewissermassen als Vorboten hinausgeschickt, in der Muskulatur beobachten. Durch das verschieden tiefe Eindringen der fötalen Elemente in die mütterliche Grundsubstanz ist der angrenzende Muskelwall zum Teil in einen ganz schmalen Saum reduziert. Dies ist vor allem an den peripherstenAbschnitten des Präparates der Fall. Gewissermassen als Verstärkung ist die bedrohte dünne Wand hier vom anstossenden

Netz fest überlagert. Interessant ist die Fernwirkung der Gravididät auf die endothelialen Elemente in der Muskularis und zum Teil auch auf das verwachsene Netz. Die Endothelien zeigen eine Art decidualer Reaktion. Ihre Protoplasmaleiber werden grösser, die Kerne runder, zum Teil findet schon eine Mehrschichtung statt. An einer breiten Stelle nun, die ebenfalls dem freien lateralen Pol des Tumors entspricht, hört die muskulöse Umzäumung, die vorher immer dünner geworden ist, auf. Dabei geht die Muskularis selber gewisse Veränderungen ein. Die Kerne schwinden, werden zum Teil ganz klein, eine Unterscheidung einzelner Muskelbündel ist hier völlig unmöglich; es kommen Bilder zustande, wie wir sie bei der hyalinen Degeneration von Bindegewebe antreffen. Das degenerierte Muskelgewebe geht allmählich in breite Cruormassen über, welche ohne zellige Umhüllung mit einzelnen Zotten durchsetzt, das Präparat nach aussen abschliessen.

Die andere Hälfte des Präparates zeigt ganz ähnliche Verhältnisse. Nur ganz vereinzelt besteht ein Zusammenhang zwischen eigentlichem Chorion und Zotten. Durch alte Blutmassen ist das Chorion von seiner Unterlage völlig abgehoben. Der destruktive Charakter der fötalen Zotteneinwanderung, die sekundären hierdurch hervorgerufenen Degenerationen, das tiefe Eindringen der Zotten in die Muskulatur bis zum Durchbruch der mütterlichen Muskelumrahmung ist teilweise besonders deutlich. Eine deciduale Reaktion fehlt auch hier. Nur erscheint bei einzelnen Haftzotten der mütterliche Grenzsaum mit kernreichen Zellen mehrfach durchsetzt, die aber mit grösster Wahrscheinlichkeit von den Haftzellen herrührende syncytiale Elemente darstellen. Besonders gut ist an diesem

Teil des Präparates das Eindringen einzelner syncytialer Elemente in den mütterlichen Organismus wahrzunehmen. Auch ist es hier mehrfach zu Verklebung mit dem Netze und somit zur Verstärkung der geschädigten Wandung gekommen. Irgend ein Hohlraum, der dem interstitiellen Teil der Tube entspräche, lässt sich nirgends wahrnehmen.

Wenn wir somit auf Grund des histologischen Befundes den Prozess charakterisieren wollen, so handelt es sich um folgendes:

In der linken Uteruskante hat sich, ohne zur Zeit noch histologisch wahrnehmbaren Zusammenhang mit der Tube, intramuskulär ein Ei angesiedelt. Dasselbe hat mit seinen Zotten das mütterliche muskulöse Gewebe zur teilweisen Zerstörung und Degeneration gebracht. Die hiermit verbundene abnorme Eröffnung der Gefässe hat zu Blutungen in die Fruchtanlage geführt, mit Abtrennung des grössten Teiles der Zotten vom Chorion. Ob diese Trennung erst unmittelbar vor der Operation stattfand, vielleicht sogar unter Einwirkung derselben, ist nicht mehr festzustellen. Besonders klar aber illustriert dieser Fall die Fähigkeit des fötalen Ektoderms destruierend auf das mütterliche Gewebe einzuwirken, und selbst dicke Muskelbündel auf diese Weise allmählich zu durchbrechen. Dass es sich hiebei nicht um direkte Phagocytose handelt, sondern um ein vorheriges Verändern des mütterlichen Bodens, infolge einer Art verdauenden sekretorischen Leistung des Syncytiums, und erst sekundär um ein Einverleiben des derartig veränderten mütterlichen Nährbodens in die Fötalanlage, ist im höchsten Grad wahrscheinlich.

Bekanntlich finden wir diese Verhältnisse in abgeschwächter Form bei der normalen Eieinbettung,

sodass der ganze Vorgang nichts anderes als die Steigerung eines biologischen Prozesses infolge pathologischer Eieinbettung darstellt.

Zum Schlusse erfülle ich die angenehme Pflicht, Herrn Geheimrat Professor Hofmeier für die gütige Überweisung des Falles und die Übernahme des Referats, sowie Herrn Privatdozenten Dr. Polano für seine Unterstützung bei der Bearbeitung meinen verbindlichsten Dank abzustatten.

Literatur.

v. Winkel, Handbuch der Geburtshülfe, 2. Band, II. Teil.
Ulesko-Stroganowa, die anatomischen Veränderungen des Eibettes bei der interstitiellen Schwangerschaft. Monatsschrift für Geb. u. Gyn., Bd 15.
Raschkes, Beitrag zur Frage von der Graviditas tubaria interstitialis. Monatsschrift für Geb. u. Gyn., Bd. 17.
Webster, die ektopische Schwangerschaft.
Langhans, Archiv für Gyn., Bd. 10.
Beckmann, Zeitschr. für Geb. und Gyn., Bd. 38.
Hecker, Monatsschr. für Geburtskunde, Bd. 13.
J. Baart de la Faille, ebenda Bd. 31.
Billroth, Handbuch der Frauenkrankheiten.
Rokitansky, Handbuch der patholog. Anatomie.
Burau, Inaugural-Dissertation, Greifswald 1894.

Lebenslauf.

Ich, Peter Dupont, preussischer Staatsangehöriger, bin geboren am 20. März 1879 zu Reifenthal (Rheinprovinz) als Sohn des Gastwirts Franz Dupont. Nach vierjährigem Besuch der Volksschule in meiner Heimat und des Progymnasiums zu Boppard a. Rh. erwarb ich daselbst das Befähigungszeugnis zum Einj.-Freiw.-Dienst an Ostern 1897. Im Herbst 1900 erwarb ich am Gymnasium zu Rastatt in Baden das Abiturientenzeugnis. Zum Studium der Medizin bezog ich darauf die Universität Würzburg, wo ich nach dem vierten Semester die ärztliche Vorprüfung bestand. Im fünften Semester diente ich als Einjährig-Freiwilliger beim 9. Inf.-Regt „Wrede“ in Würzburg. Im sechsten Semester bezog ich die Universität Strassburg, im siebten die Universität Berlin, im achten Semester kehrte ich nach Würzburg zurück, wo ich mich im zehnten Semester der ärztlichen Prüfung unterzog und im November 1905 approbiert wurde.